

Traitement des complications de l'hypertension portale par TIPS en 2016

TIPS for the Treatment of Portal Hypertension-Related Complications in 2016

M. Allaire · J.-C. Nault · O. Sutter · P. Nahon · R. Amathieu

Reçu le 18 mars 2016 ; accepté le 26 mai 2016
© SRLF et Lavoisier SAS 2016

Résumé L'hypertension portale (HTP) est définie par l'augmentation du gradient de pression entre les veines sus-hépatiques et la veine porte et complique le plus souvent

une cirrhose. Le TIPS (*transjugular intrahepatic portosystemic shunt*) consiste en la création d'une dérivation transhépatique entre le système porte et le système cave, non chirurgicale, qui permet de baisser la pression portale et de traiter les complications graves de l'HTP comme les hémorragies digestives sur rupture de varices œsophagiennes ou cardiobésitaires. Son utilisation est validée dans les ruptures de varices œsophagiennes réfractaires au traitement médical et dans les récurrences hémorragiques précoces. Il peut être aussi utilisé en prophylaxie secondaire chez les patients à haut risque de récurrence hémorragique. Il est un des traitements possibles de l'ascite et de l'hydrothorax réfractaire ainsi que du syndrome de Budd-Chiari. À l'inverse, son rôle dans le traitement du syndrome hépatorenal reste encore débattu.

M. Allaire
Service d'hépatogastroentérologie, CHU Côte-de-Nacre,
F-14003 Caen

J.-C. Nault · P. Nahon
Service d'hépatologie, hôpital Jean-Verdier,
hôpitaux universitaires Paris-Seine-Saint-Denis,
Assistance publique-Hôpitaux de Paris, F-93140 Bondy, France

Unité mixte de recherche 1162,
génomique fonctionnelle des tumeurs solides,
Institut national de la santé et de la recherche médicale,
F-75013 Paris, France

J.-C. Nault · P. Nahon · R. Amathieu (✉)
Unité de formation et de recherche santé médecine
et biologie humaine, université Paris-XIII,
communauté d'universités et établissements Sorbonne-Paris-Cité,
F-75013 Paris, France
e-mail : roland.amathieu@aphp.fr

O. Sutter
Service de radiologie, hôpital Jean-Verdier,
hôpitaux universitaires Paris-Seine-Saint-Denis,
Assistance publique-Hôpitaux de Paris, F-93140 Bondy, France

R. Amathieu
Réanimation polyvalente, hôpital Jean-Verdier,
hôpitaux universitaires Paris-Seine-Saint-Denis,
Assistance publique-Hôpitaux de Paris, avenue du 14-Juillet,
F-93140 Bondy, France

Abréviations

HD : Hémorragie digestive
HTP : Hypertension portale
SBC : Syndrome de Budd-Chiari
HTAP : Hypertension artérielle pulmonaire
OAP : Œdème aigu pulmonaire
SHR : Syndrome hépatorenal
TH : Transplantation hépatique
TIPS : *Transjugular intrahepatic portosystemic shunt*
VCI : Veine cave inférieure
VCT : Varice cardiobésitaire
VO : Varice œsophagienne
VSH : Veine sus-hépatique

Mots clés TIPS · Hypertension portale · Cirrhose · Varices œsophagiennes · Ascite

Abstract Portal hypertension (PHT) is defined by an increase of the pressure gradient between the sus-hepatic vena and the portal vein. PHT is most often due to liver cirrhosis. Transjugular intrahepatic portosystemic shunt (TIPS) is a percutaneously created low-resistance channel between the portal and the hepatic veins. The goal of TIPS is to reduce portal pressure by shunting blood from the portal to the systemic circulation, bypassing the liver. TIPS could permit to treat severe portal hypertension-related complication such as esophageal or gastric varices bleeding. TIPS is currently indicated as the salvage therapy in patients with bleeding esophageal varices who failed to respond to standard treatment. More recently, applying TIPS early has been shown to be an effective treatment to control bleeding and decrease mortality in patients with severe cirrhosis. TIPS is also recommended as the second-line treatment for secondary prophylaxis. TIPS is a promising treatment for refractory ascites or hepatic hydrothorax. TIPS should be considered in the treatment of Budd-Chiari syndrome. However, the role of TIPS in the treatment of hepatorenal syndrome is not well defined.

Keywords TIPS · Portal hypertension · Liver cirrhosis · Esophageal varices · Ascites

Introduction

L'hypertension portale (HTP) est définie par l'augmentation du gradient entre les veines sus-hépatiques (VSH) et la veine porte. La mesure du gradient de pression s'effectue lors du cathétérisme des VSH en soustrayant la pression libre à la pression bloquée. La pression hépatique bloquée est similaire à la pression porte en cas de cirrhose. Le gradient de pression hépatique est donc la différence des pressions entre le territoire porte et le territoire cave. Un gradient supérieur à 5 mmHg définit l'HTP. L'HTP cliniquement significative se définit par un gradient supérieur à 10 mmHg et se manifeste par l'apparition de varices œsophagiennes (VO) et cardiobésitaires (VCT) qui peuvent se compliquer, lorsque le gradient est supérieur à 12 mmHg, d'hémorragie digestive (HD). Les autres complications de l'HTP sont la gastropathie de l'HTP potentiellement responsable d'HD, l'ascite et plus rarement l'hydrothorax. La principale cause d'HTP est la cirrhose, même si des causes plus rares existent comme le syndrome de Budd-Chiari (SBC), la thrombose porte crurale ou l'HTP idiopathique. L'HTP idiopathique non cirrhotique est le plus souvent expliquée par des lésions vasculaires histologiques à type de veinopathie portale oblitérante et/ou des anomalies architecturales de type hyperplasie nodulaire régénérative. La dérivation portosystémique intra-hépatique par voie transjugulaire ou *transjugular intrahepatic portosystemic shunt* (TIPS) est un traitement indiqué dans certaines complications liées à l'HTP. Il consiste en la mise en place d'un stent intra-hépatique permettant de diminuer la pression du système porte. Lorsque l'indication d'un TIPS est discutée, il faut également anticiper une éventuelle transplantation hépatique (TH) chez les patients éligibles. Dans cet état des lieux de la littérature, nous aborderons la technique de pose, les complications et les indications du TIPS principalement chez les patients atteints de cirrhose.

Principes du TIPS

Technique de pose et surveillance

Dans la majorité des cas, la pose du TIPS sera effectuée par des radiologues interventionnels ou plus rarement des hépatologues ou chirurgiens entraînés. La pose du TIPS se réalise le plus souvent sous anesthésie générale. Dans un premier temps, le médecin introduit un cathéter dans la veine jugulaire interne droite qui lui permet d'accéder aux VSH via la veine cave supérieure, l'oreillette droite et la terminaison de la veine cave inférieure (VCI) [1,2]. En cas d'impossibilité à aborder la veine jugulaire interne droite, d'autres voies d'abord peuvent être considérées, telles la veine jugulaire interne gauche ou les veines fémorales. Dans la mesure du possible, le TIPS est créé entre la VSH droite et la portion

proximale de branche portale droite. Le trajet entre la VSH droite et la branche portale droite est obtenu soit directement en utilisant une aiguille creuse à extrémité angulée de type Colapinto (Ronald Colapinto, premier médecin à avoir réalisé un TIPS chez l'être humain, en 1982 à Toronto) ou bien par un ensemble aiguille-cathéter de calibre inférieur avancé via une canule angulée rigide.

Une fois le trajet créé, une mesure de la pression dans la veine porte puis une portographie sont effectuées afin de réaliser une cartographie du système porte et de repérer les VO ou VCT qui pourraient éventuellement faire l'objet d'une embolisation ciblée. Un guide rigide est positionné en distalité jusqu'à la veine mésentérique supérieure ou la veine splénique, puis une dilatation du trajet intra-hépatique est effectuée permettant l'insertion d'un stent couvert qui sera déployé puis dilaté le plus souvent à 10 mm. Le stent doit s'étendre depuis l'entrée dans le système porte jusqu'à l'ostium de la VSH dans la VCI, sa longueur sera donc variable en fonction de l'anatomie du patient et du trajet intra-hépatique. Un nouveau contrôle des pressions sera ensuite réalisé avec comme objectif une réduction des pressions à moins de 12 mmHg. En cas de persistance d'une pression élevée, une dilatation supplémentaire du trajet du stent sera souvent nécessaire. Cet objectif de gradient de pression a été établi à partir des résultats d'études montrant qu'un gradient supérieur à 12 mmHg était associé à une dysfonction du TIPS et à la récurrence des signes cliniques [1,2].

Type de stent

Une étude randomisée multicentrique internationale a observé moins de dysfonctionnement du TIPS (36 vs 76 %, $p = 0,001$), moins d'encéphalopathie hépatique (EH) [51 vs 67 %, $p < 0,05$] et une amélioration de la fonction hépatique (score de Child-Pugh de $8,1 \pm 1,6$ à $7 \pm 2,2$ à deux ans, $p < 0,05$) lors de l'utilisation de stents couverts par rapport à des stents nus [1,3]. Les stents dits couverts sont des prothèses dont la portion intra-hépatique est recouverte de polytétrafluoroéthylène. Dans la méta-analyse de Yang et al. [4], regroupant 1 275 patients de six études différentes, l'utilisation d'un stent couvert à la place d'un stent nu était associée à une réduction de la mortalité (HR = 0,76 ; IC 95 % : 0,58–0,94), de la survenue d'EH (HR = 0,65 ; IC 95 % : 0,45–0,86) et du taux de dysfonctionnement du TIPS (HR = 0,28 ; IC 95 % : 0,20–0,35). Une étude rétrospective a rapporté un taux de dysfonction du TIPS à deux ans (29 vs 85 %, $p = 0,001$) et l'apparition d'EH plus faible chez des patients cirrhotiques, avec thrombose porte, traités par un TIPS couvert comparé au stent nu [5]. Récemment, une seconde étude randomisée française a confirmé que les stents couverts permettraient aussi de limiter la dysfonction du TIPS (HR = 0,6 ; IC 95 % : 0,38–0,96, $p = 0,032$) comparé au stent nu [6]. En termes de diamètre, Riggio et al. ont montré que

l'utilisation d'un stent couvert de 10 mm était associée à moins de complications liées à l'HTP (contrôle de l'ascite) à un an par rapport à un stent couvert de 8 mm (41,9 vs 82,9 %, $p = 0,002$) [7]. Le diamètre du stent n'avait aucune influence sur le taux de survenue d'EH, similaire dans les deux groupes ($p = 0,48$). À l'heure actuelle, il est donc recommandé d'utiliser des stents couverts de préférence de 10 mm de diamètre au lieu des stents nus.

Embolisation concomitante des veines collatérales œsophagiennes et gastriques

Lors de la pose de TIPS pour HD secondaire à une HTP, il est possible de compléter le geste par une embolisation des veines collatérales œsophagiennes et gastriques. Des études rétrospectives ont rapporté des résultats contradictoires sur la récurrence hémorragique après embolisation des veines collatérales, concomitante à la pose du TIPS pour rupture de VO [8–10]. Une seule étude randomisée a montré qu'en cas d'HD une embolisation complémentaire vs un TIPS seul permet à six mois une meilleure perméabilité du TIPS (96,2 vs 82 %, $p = 0,019$), moins de récurrences hémorragiques (5,7 vs 20 %, $p = 0,029$), une amélioration de la fonction hépatique et de la qualité de vie de façon significative. À trois ans du geste, il n'y avait plus de différence en termes de perméabilité, de récurrence hémorragique et de mortalité [11]. Pour l'instant, l'embolisation concomitante des veines collatérales reste optionnelle pendant la pose de TIPS pour HD.

Conséquences hémodynamiques de la pose d'un TIPS

La pose d'un TIPS va entraîner des modifications hémodynamiques, dont une augmentation du retour sanguin veineux via la création du shunt et une augmentation du débit cardiaque d'environ 30 % chez des patients présentant souvent une hypercinésie cardiaque préexistante. Ces modifications persisteront environ trois à quatre mois après la pose, d'où l'intérêt d'une évaluation précise de la fonction cardiaque en pré-TIPS. L'augmentation du volume sanguin efficace va aussi entraîner une diminution des résistances vasculaires systémiques, mais sans modifier la pression artérielle pendant environ un an [2].

Au niveau du système porte, le TIPS va engendrer une augmentation du débit sanguin, une diminution de la pression portale et une régression de la stase sanguine portale. Cela explique pourquoi certaines thromboses portes, préexistantes avant la pose, régressent après le TIPS. Ces modifications vont aussi avoir comme conséquence une diminution de l'activation des systèmes vasoconstricteurs souvent stimulés en cas de cirrhose du fait d'une hypovolémie relative. On va donc observer une diminution du taux plasmatique de rénine, d'aldostérone et des catécholamines. Paral-

èlement, il y aura alors une augmentation de l'excrétion urinaire de sodium, une augmentation du sodium plasmatique et une amélioration de la fonction rénale. Ces phénomènes expliquent la régression de l'ascite après pose de TIPS chez les patients cirrhotiques [2].

Surveillance

Le patient doit être surveillé dans les jours suivants la pose du TIPS afin de détecter les complications précoces comme la thrombose du TIPS, l'EH, l'insuffisance hépatique et les complications cardiaques. Un contrôle clinique et biologique sera effectué avec évaluation de la fonction hépatique et rénale ainsi que la survenue d'un syndrome infectieux. Pour vérifier la bonne fonctionnalité du stent, une échographie-doppler devra être effectuée dans les jours suivant la pose. Une vélocité du tronc porte de moins de 30 cm/s et un flux hépatofuge seront en faveur d'un dysfonctionnement du TIPS, tout comme une vélocité au niveau du stent, inférieure à 60 cm/s et supérieure à 180 cm/s [2].

Complications

Complications liées à la pose du TIPS

La pose d'un TIPS expose le patient à des complications immédiates. En effet, la pose en elle-même peut se compliquer d'un hémopéritoine secondaire à une ponction de la capsule hépatique (1 à 2 % des procédures) [12]. De ce fait, un contrôle systématique de la coagulation avant la pose doit être effectué. Il n'est pas nécessaire de transfuser de façon systématique les patients en concentrés plaquettaires et en plasma frais congelé, mais cela doit être considéré en cas de troubles de la coagulation majeurs.

Une hémobilie peut également être observée dans les suites de la pose, conséquence de la création accidentelle d'une fistule entre des branches artérielles ou veineuses et les voies biliaires.

Complications liées au stent

D'autres complications, liées au stent lui-même, peuvent être observées. Il s'agit notamment d'épisode de thrombose survenant rapidement après la pose du TIPS ou, plus rarement, plusieurs semaines, voire plusieurs mois plus tard. La sténose du TIPS est une complication plus tardive et parfois plus difficile à diagnostiquer par échographie. L'apparition d'une thrombose ou sténose du TIPS expose à la réapparition, parfois brutale, des complications liées à l'HTP. De ce fait, une récurrence hémorragique ou de l'ascite après pose de TIPS doit rapidement faire rechercher ce type de complication. À l'heure actuelle, une anticoagulation est indiquée lors

de la pose d'un TIPS en cas de SBC et doit être discutée chez les patients cirrhotiques avec thrombose porte. Chez les autres patients, elle n'est pas nécessaire.

Dans certains cas, on peut aussi observer une migration de la prothèse (dans le système cave jusqu'à l'oreillette droite) qui peut nécessiter une réintervention par radiologie interventionnelle.

Des études décrivent également un taux d'infection post-TIPS de 20 % avec de rares cas de thrombose septique intraluminaire dans 1,3 % des cas [13–15]. Une antibioprophylaxie par ceftriaxone a été proposée par certains auteurs, mais sans différence significative sur l'incidence d'infections bactériennes postgeste [16]. Bien qu'une antibioprophylaxie ne soit pas actuellement formellement recommandée, elle est souvent pratiquée.

Complications liées au shunt portosystémique

Encéphalopathie hépatique

La plus fréquente des complications liées à la création d'un shunt portosystémique est la survenue d'EH chez environ 15 à 48 % des patients [2]. Certains facteurs prédisposants ont été identifiés comme les antécédents d'EH, un âge supérieur à 60 ans et un score Child-Pugh élevé [17–20]. L'utilisation des stents couverts a permis de diminuer l'incidence des EH (HR = 0,65 ; IC 95 % : 0,45–0,86) ; mais à l'heure actuelle, aucune prophylaxie médicale systématique de l'EH n'est recommandée [4]. Riggio et al. ont randomisé 75 patients en trois groupes : placebo vs lactulose vs rifaximine dans le mois suivant le TIPS. Aucune différence en termes de survenue d'EH n'était observée entre les différents groupes (respectivement 32, 36 et 32 %, $p = 0,97$) [7].

En cas d'EH avérée, un facteur déclenchant d'origine infectieuse doit être recherché de manière systématique et traité le cas échéant. Le traitement médical de l'EH reposera sur l'administration de lactulose et, en cas d'échec, un traitement par rifaximine pourra être débuté. La rifaximine est un antibiotique qui inhibe la synthèse d'ARN bactérien, diminuant ainsi les phénomènes de translocation bactérienne et la flore productrice d'ammoniac. La rifaximine n'a pas l'autorisation médicale de mise sur le marché en France pour le traitement de l'encéphalopathie aiguë, mais uniquement pour la prévention secondaire de l'EH après échec du lactulose. Néanmoins, ce traitement peut être proposé en cas d'impasse thérapeutique en cas d'encéphalopathie aiguë. L'étude PRPET, actuellement en cours en France, compare le placebo à la rifaximine débuté 15 jours avant la pose du TIPS et poursuivi six mois après en prévention primaire de la survenue d'EH. En cas d'échec du traitement médical, on pourra proposer un recalibrage du TIPS, ce qui correspond à l'introduction d'une nouvelle prothèse de diamètre inférieur, voire de deux prothèses en parallèle dans le TIPS pour

diminuer le flux sanguin et donc l'importance du shunt. Si les symptômes persistent, peut ensuite se discuter une occlusion complète du shunt [2].

Insuffisance hépatocellulaire

Après la pose d'un TIPS, du fait d'une diminution de la perfusion hépatique par création du shunt et diversion du flux portal, une insuffisance hépatocellulaire avec une augmentation de la bilirubine et baisse du TP peut être observée. En cas d'aggravation continue de l'insuffisance hépatocellulaire aiguë sans autres facteurs déclenchants retrouvés, en particulier infectieux, le recalibrage voire l'occlusion du TIPS doivent être discutés [2].

Œdème pulmonaire aigu

Un œdème pulmonaire aigu (OAP) peut survenir dans les jours suivant la pose du TIPS. Ce risque est favorisé par l'existence d'une dysfonction systolique ou diastolique préexistante. Le recours aux diurétiques guidé par l'élévation de la pression veineuse centrale succédant à la pose du TIPS permet souvent de prévenir ce type de complication.

Contre-indications à la pose d'un TIPS (Tableau 1)

Contre-indications absolues

Insuffisance hépatocellulaire sévère

Comme le TIPS expose au risque d'aggravation de l'insuffisance hépatique, il est donc indispensable de bien sélectionner les patients. Certains facteurs prédictifs de mortalité ont été identifiés, un score de MELD (combinant la bilirubine totale, l'INR et la créatinine) supérieur à 18 en cas d'ascite réfractaire ou d'HD [21], une bilirubine de plus de 50 μmol et un taux de plaquettes inférieur à 75 000/ mm^3 en cas d'ascite réfractaire (taux de survie à un an de 31,2 %) [22]. Chez les patients avec insuffisance hépatocellulaire sévère, la TH doit être envisagée comme traitement de première ligne.

Sepsis

La présence d'un sepsis non contrôlé est une contre-indication formelle au TIPS.

Insuffisance cardiaque sévère et HTAP

Une dysfonction systolique sévère (fraction éjection du ventricule gauche inférieure à 40–50 %) et une hypertension artérielle pulmonaire (HTAP) [PAP systolique > 45 mmHg]

| Tableau 1 Contre-indications absolues et relatives à la pose du TIPS | |
|---|---|
| Contre-indications absolues^a | Contre-indications relatives |
| <ul style="list-style-type: none"> • HTAP sévère • Insuffisance cardiaque sévère • Insuffisance hépatique sévère • Sepsis non contrôlé • Polykystose hépatique • Obstruction biliaire | <ul style="list-style-type: none"> • Insuffisance hépatique modérée • Insuffisance cardiaque systolique modérée • Dysfonction cardiaque diastolique • ATCD d'encéphalopathie hépatique • Carcinome hépatocellulaire (à discuter en fonction de l'extension tumorale et de la localisation) |
| <p>^a En cas d'hémorragie digestive par rupture de VO et de VCT réfractaire au traitement médical et endoscopique, la présence de contre-indication à la pose du TIPS doit être contrebalancée par l'absence d'alternative thérapeutique et le risque élevé de décès sans traitement.</p> | |

contre-indiquent la pose d'un TIPS du fait du risque d'OAP post-TIPS et d'aggravation de l'HTAP pouvant entraîner un arrêt cardiorespiratoire [2].

La présence d'une dysfonction diastolique est aussi associée à un risque de survenue d'OAP après la pose de TIPS. Un rapport E/A inférieur ou égal à 1 (rapport permettant de détecter une dysfonction diastolique cardiaque avec E : vitesse maximale du remplissage rapide protodiastolique et A : vitesse maximale du remplissage due à la contraction auriculaire en télédiastole) est associé à une surmortalité après la pose d'un TIPS (HR = 4,7 ; IC 95 % : 1,1–20,2 ; $p = 0,035$) [23]. Ces résultats ont été confirmés par Cazzaniga et al. [24]. Dans cette étude, les 22 patients avec un rapport E/A supérieur à 1 étaient en vie un an après la pose d'un TIPS, alors que six des dix patients avec un rapport E/A inférieur ou égal à 1 étaient décédés. La présence d'une dysfonction diastolique était un facteur prédictif indépendant de mortalité (RR = 8,9 ; IC 95 % : 1,9–41,5 ; $p = 0,005$). Pour l'instant, la présence d'une dysfonction diastolique reste une contre-indication relative à la pose du TIPS.

Contre-indications relatives

Encéphalopathie

Un antécédent d'EH augmente le risque de survenue d'EH post-TIPS. Néanmoins, cela ne contre-indique pas de façon absolue la pose du TIPS qui doit être discutée au cas par cas chez ces patients. Néanmoins, la survenue avant la pose du TIPS d'épisodes spontanés d'EH sans facteur déclenchant ou d'épisodes d'EH ayant nécessité une intubation et une ventilation mécanique pourrait être associée à un risque plus élevé d'EH post-TIPS.

Carcinome hépatocellulaire

La présence d'un carcinome hépatocellulaire (CHC) de petite taille situé en dehors du trajet de pose du TIPS

ne constitue pas une contre-indication à la pose du TIPS. À l'inverse, un CHC avancé est une contre-indication, car la technique a peu d'intérêt face à l'espérance de vie limitée de cette population de patients.

Thrombose portale

À l'heure actuelle, la thrombose portale n'est plus une contre-indication à la pose d'un TIPS. Ce type de traitement a même été associé à une régression/disparition de thromboses portales préexistantes avant la pose. Chez 70 patients porteurs d'une thrombose portale crurique (thrombose occupant plus de 50 % de la lumière chez 56 % d'entre eux) qui ont bénéficié de la pose d'un TIPS pour des complications liées à l'HTP (ascite réfractaire, hydrothorax et HD en échec de traitement médical et endoscopique), 57 % ont présenté une régression complète de la thrombose portale, 30 % une régression partielle, et seuls 13 % n'avaient aucune amélioration. Aucun de ces patients n'a bénéficié de thrombolyse ou d'anticoagulation en per- et postprocédure. Dans cette étude, les facteurs prédictifs de réponse complète étaient la présence d'une thrombose récente, non étendue et incomplète, et l'absence de VO. Seuls deux patients ont présenté une récurrence thrombotique au cours du suivi [5].

Consommation alcoolique non sevrée et TIPS

L'impact d'une consommation éthylique non sevrée chez les patients qui ont bénéficié d'un TIPS n'a pas été étudié. Dans la plupart des études, la cirrhose est d'origine éthylique chez environ 50 à 80 % des patients sans précision sur le sevrage [25–27]. Dans l'étude randomisée de García-Pagán et al., 50 % des malades dans les deux groupes n'étaient pas sevrés [26], et celle de Perarnau et al. [6] mentionne un taux de patients non sevrés de 13,2 % au moment de la pose. Ces études ne permettent pas de conclure sur l'impact de la consommation alcoolique sur la survie et sur les complications post-TIPS, puisqu'elles comparent les TIPS couverts

aux TIPS nus sans analyse en sous-groupe. Pour l'instant, aucune donnée de la littérature médicale ne contre-indique la pose de TIPS pour complications de l'HTP chez les patients avec cirrhose alcoolique non sevrée.

Indications à la pose d'un TIPS

Hémorragies digestives par hypertension portale chez les patients cirrhotiques

Les HD en cas de cirrhose sont des complications fréquentes et sont associées à un taux élevé de décès. Après le premier épisode, les patients cirrhotiques sont à haut risque de récurrence (25 à 30 %), notamment ceux qui présentent un gradient de pression supérieur à 20 mmHg, ayant un saignement actif à l'endoscopie et une insuffisance hépatocellulaire (Child-

Pugh \geq B8 ou C) [28]. Lors de l'analyse des différentes études concernant les HD chez les patients cirrhotiques traités par TIPS, il est important de prendre en compte le type de traitement endoscopique et le type de stent utilisé. En effet, les études les plus anciennes utilisaient souvent des stents nus et une sclérose des VO et non les techniques de ligature actuelles. Ces méthodes peuvent donc interférer sur les résultats en termes d'efficacité et d'effets secondaires.

TIPS pour prévention primaire de la rupture de VO (Fig. 1)

Pour l'instant, aucune étude ne supporte le rôle du TIPS en prévention primaire de la rupture de VO, et donc il n'est pas recommandé dans cette situation.

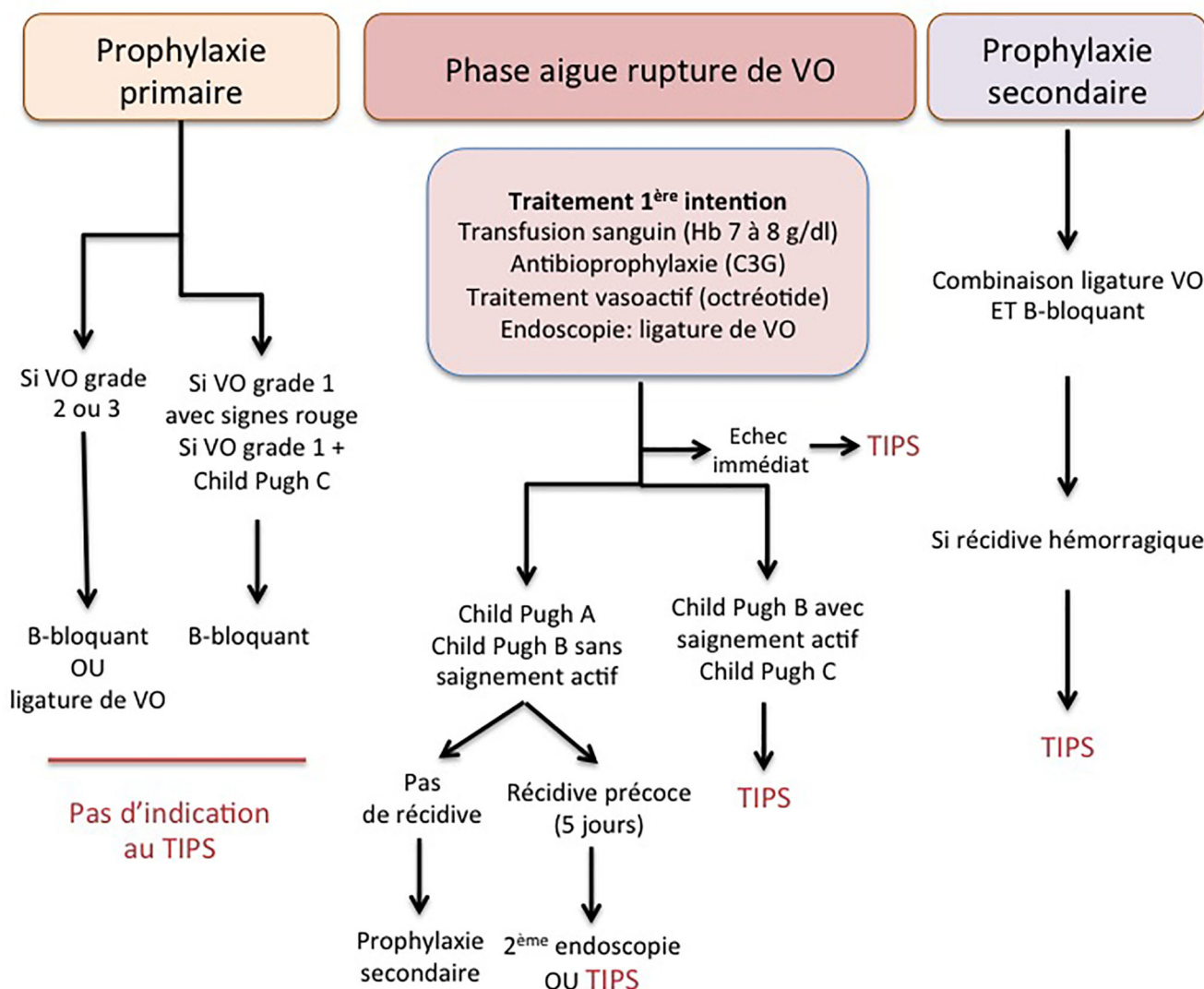


Fig. 1 Place du TIPS dans la prise en charge des ruptures de varices œsophagiennes sur cirrhose. Cette figure est fondée sur la conférence de consensus de Baveno VI portant sur la prise en charge des complications hémorragiques de l'hypertension portale [32]

TIPS de sauvetage en cas d'hémorragie par rupture de VO réfractaire et de récurrence hémorragique précoce

Plusieurs études ont montré que le TIPS de sauvetage permettait un contrôle de l'hémorragie dans 90 à 100 % des cas, avec un taux de mortalité néanmoins élevé souvent secondaire à une insuffisance hépatocellulaire ou à une défaillance multiviscérale (30 à 50 %) [29-31]. Azoulay et al. ont étudié l'utilisation du TIPS de sauvetage chez 58 patients présentant soit un échec immédiat, soit une récurrence hémorragique précoce après un traitement de première ligne bien conduit [31]. La pose du TIPS a permis le contrôle de l'hémorragie dans 90 % des cas. Une récurrence hémorragique était observée chez 7 % des patients. Le taux de décès à 60 jours était de 35 %, et les facteurs de risque de mortalité étaient l'utilisation d'une sonde de tamponnement, la présence d'un sepsis et le recours aux catécholamines. En cas de présence de ces trois facteurs, le taux de décès à 60 jours était de 97 %. La conférence de Baveno VI recommande l'utilisation du TIPS en cas d'hémorragie réfractaire au traitement médical et endoscopique. En cas de récurrence précoce, dans les cinq jours, soit une nouvelle endoscopie, soit la pose d'un TIPS peuvent être proposées [32].

TIPS en prévention secondaire des ruptures de VO chez les patients cirrhotiques tout-venant

Deux études récentes ont analysé l'impact du TIPS en prophylaxie secondaire après un premier épisode de rupture de VO. Holster et al. ont comparé la pose d'un TIPS vs le traitement médical et endoscopique habituel (β -bloquant et ligature de VO itérative) dans une étude randomisée incluant 72 patients (26 patients Child-Pugh A, 37 patients Child-Pugh B et 13 patients Child-Pugh C) [33]. Dans le groupe TIPS couvert, aucun patient n'a présenté de récurrence hémorragique contre dix patients du groupe traitement médical et endoscopique par ligature de VO (0 vs 29 %, $p = 0,001$). Plus d'EH à un an étaient observées dans le groupe TIPS (35 vs 14 %, $p = 0,035$), mais cette différence s'estompait en fin de suivi (38 vs 23 %, $p = 0,121$). En termes de mortalité, il n'y avait pas de différence entre les deux groupes (32 vs 26 %, $p = 0,418$) [33].

Sauerbruch et al. ont randomisé 90 patients Child-Pugh A ou B dans un groupe TIPS couvert vs traitement médical seul en prophylaxie secondaire. Il y avait moins de récurrences hémorragiques dans le groupe TIPS à deux ans (7 vs 26 %, $p = 0,002$) avec parallèlement plus d'EH (18 vs 8 %, $p = 0,05$) [34]. Il n'y avait pas de différence en termes de survie et de qualité de vie entre les deux groupes [34]. Pour l'instant, le TIPS n'est pas recommandé en prophylaxie

secondaire de rupture de VO chez les patients tout-venant. Néanmoins, un sous-groupe de cirrhotiques ayant un haut risque de récurrence hémorragique pourrait bénéficier de la pose d'un TIPS (voir paragraphe suivant).

TIPS précoce en prophylaxie secondaire chez des patients à haut risque de récurrence de rupture de VO

Plusieurs études ont validé l'indication du TIPS en prévention secondaire chez des patients à haut risque de récurrence. Celle de Monescillo et al. a étudié 116 patients cirrhotiques avec une HD par rupture de VO traitée par sclérothérapie et traitement médical [35]. Parmi ces patients, 52 patients présentaient un haut risque de récurrence avec un gradient de pression supérieur à 20 mmHg et ont été randomisés en deux groupes (TIPS vs pas de TIPS). Dans le groupe TIPS, il y avait moins d'échecs de traitement (12 vs 50 %, $p = 0,0001$), moins de recours à une hospitalisation en réanimation (3 vs 16 %, $p = 0,004$) et moins de recours à une transfusion de concentrés globulaires ($2,2 \pm 2,3$ vs $3,7 \pm 2,7$, $p = 0,002$). La mortalité à six semaines (11 vs 31 %, $p = 0,02$) et à un an (31 vs 65 %, $p = 0,01$) était significativement moins élevée dans le groupe traité par TIPS.

L'étude de García-Pagán et al. a étudié 63 patients à haut risque de récurrence (Child-Pugh B avec saignement actif et Child-Pugh C) qui ont été randomisés en deux groupes (traitement médical, traitement endoscopique par LVO et TIPS couvert vs traitements médical et endoscopique seuls) [26]. Dans le groupe avec TIPS, seul un patient a présenté une récurrence hémorragique (le gradient de pression était > 12 mmHg après la pose du TIPS) contre 14 patients dans le groupe sans TIPS (3 vs 45 %, $p = 0,001$). Il n'y avait pas de différence significative en termes d'effets secondaires entre les deux groupes. La survie globale à un an était supérieure dans le groupe TIPS précoce comparé au groupe témoin (86 vs 61 %, $p < 0,001$). Les patients Child-Pugh C inclus dans cette étude étaient au maximum Child-Pugh C12, excluant de facto les patients avec une insuffisance hépatocellulaire trop sévère.

Dans la conférence de Baveno VI, le TIPS doit être envisagé dans les 72 heures (au mieux dans les 24 heures) après une rupture de VO chez les patients Child-Pugh supérieur ou égal à B8, avec hémorragie active à l'endoscopie et chez les patients Child-Pugh C (C10 à C12) [32].

TIPS et rupture de varices cardiotubérositaires

Le risque de récurrence hémorragique après un premier épisode de rupture de VCT paraît plus élevé que lors de rupture de

VO. De plus, le traitement endoscopique par encollage est associé à un risque non nul de complications, en particulier de migration de colle. Néanmoins, peu de données sont disponibles concernant le TIPS en cas d'HD compliquant une rupture de VCT. Barange et al. ont démontré que la pose de TIPS pour rupture de VCT avec HD active à l'endoscopie permettait un contrôle hémorragique chez 18 des 20 patients (90 %) avec un taux de survie de 60 % à un an [36]. Une récurrence hémorragique était observée chez 14 % des patients à un mois et 31 % des patients à un an. Une autre étude rétrospective a étudié 43 patients traités soit par encollage endoscopique, soit par TIPS. Le taux récurrence hémorragique était plus faible dans le groupe TIPS comparé au groupe colle (15 vs 30 %, $p = 0,005$), mais il n'y avait pas de différence en termes de mortalité [37]. Une étude randomisée comparant le TIPS à l'encollage endoscopique a montré une diminution du risque de récurrence par rupture de VCT dans le groupe TIPS comparé au groupe encollage (11 vs 38 %, $p = 0,01$) sans impact sur la mortalité [38]. La conférence Baveno VI recommande la pose d'un TIPS précoce en cas de rupture de VCT chez les patients à haut risque de récurrence (Child-Pugh B avec saignement actif au moment de l'endoscopie et Child-Pugh C) et en cas de récurrence précoce malgré un traitement médical et endoscopique bien conduit [32]. Le TIPS pourrait aussi être proposé en prévention secondaire après hémorragie de VCT, de varices gastriques isolées ou de varices ectopiques qui sont souvent plus difficiles à traiter endoscopiquement.

TIPS, gastropathie d'hypertension portale et ectasies vasculaires antrales

La présence d'une gastropathie d'HTP est directement liée à l'augmentation du gradient porto-sus-hépatique. De ce fait, l'HD secondaire à une gastropathie d'HTP réfractaire au traitement médical peut être traitée de manière efficace par TIPS [39]. À l'inverse, les ectasies vasculaires antrales ne sont pas directement liées à la présence d'HTP, et le TIPS n'est pas un traitement adapté dans le cas d'hémorragie réfractaire au traitement médical [40].

En résumé, les indications du TIPS dans l'HD secondaire à l'HTP se sont récemment élargies avec schématiquement en cas d'hémorragie grave non contrôlée, le TIPS de sauvetage, à pratiquer plus rapidement, car il permet dans la quasi-majorité des cas l'arrêt du saignement et, d'un autre côté, le TIPS précoce (*early TIPS*) qui permet d'éviter la récurrence précoce chez les patients à haut risque de resaignement.

Ascite réfractaire

Plusieurs études et plusieurs méta-analyses ont comparé le TIPS aux paracentèses régulières chez les patients souffrant

d'ascite réfractaire [25,27,41]. Ces études utilisaient des stents nus et étaient associées à un taux plus élevé de dysfonction du TIPS. Pour le moment, l'efficacité des stents couverts pour le traitement de l'ascite réfractaire n'a pas été testée dans des études randomisées. Si toutes les études randomisées et les méta-analyses ont démontré une meilleure efficacité du TIPS par rapport aux paracentèses, avec une survenue d'EH plus élevée dans le groupe TIPS, l'impact sur la mortalité reste encore controversé.

La seule méta-analyse utilisant les données individuelles de chaque essai randomisé a montré que le TIPS était associé à un taux de récurrence de l'ascite plus faible (42 % dans le groupe TIPS vs 89,4 % pour le groupe paracentèse, $p < 0,001$) et à une meilleure survie sans TH (38,1 % dans le groupe TIPS vs 28,7 % dans le groupe paracentèse à trois ans, $p = 0,005$) [27]. Dans cette étude, les facteurs indépendants prédictifs de mortalité étaient un âge élevé (HR = 1,03 ; IC 95 % : 1,012–1,050 ; $p = 0,0012$), un score MELD élevé (HR = 1,051 ; IC 95 % : 1,012–1,092 ; $p = 0,010$) et le taux de sodium plasmatique (HR = 0,94 ; IC 95 % : 0,92–0,97 ; $p = 0,0003$) [27]. Bureau et al. [22] ont eux montré une surmortalité chez les patients, avec ascite réfractaire, traités par TIPS ayant à la fois une bilirubine de plus 50 $\mu\text{mol/l}$ et un taux de plaquettes inférieur à 75 G/l [22].

La pose du TIPS en cas d'ascite réfractaire a aussi un impact sur l'état nutritionnel du patient avec une augmentation de la masse musculaire, une diminution de la masse grasse et une augmentation du poids des patients, en partie due à augmentation des apports alimentaires [41].

Les recommandations de l'European Association for the Study of the Liver (EASL) sur la prise en charge de l'ascite proposent le TIPS comme option thérapeutique dans l'ascite réfractaire en l'absence d'insuffisance hépatique sévère [32]. Chez ces patients, la TH doit toujours être discutée.

Hydrothorax réfractaire

L'hydrothorax du cirrhotique est un épanchement pleural pauvre en protéines correspondant à la localisation pleurale d'une ascite. Dhanasekaran et al. [42] ont montré un taux d'efficacité du TIPS de 75 % à six mois chez 73 patients avec hydrothorax réfractaire. Le taux de décès à un mois était de 19 %, un score MELD inférieur à 15 était associé à une meilleure survie. Dans les autres études disponibles, le taux de réussite était compris entre 52 et 82 % avec une mortalité à un mois, comprise entre 5 à 25 % [41,43]. En conclusion, le TIPS est aussi un traitement possible de l'hydrothorax réfractaire du cirrhotique chez les patients n'ayant pas d'insuffisance hépatocellulaire sévère, même si aucune étude randomisée n'est actuellement disponible.

Syndrome hépatorénal

Le syndrome hépatorénal (SHR) est une insuffisance rénale fonctionnelle ne répondant pas au remplissage se développant chez des patients ayant une HTP et une insuffisance hépatique. Le SHR de type 1 est d'évolution rapide en quelques semaines, alors que le SHR de type 2 est d'évolution lente sur plusieurs mois. L'association d'un traitement vasoconstricteur de type terlipressine et de la perfusion d'albumine est le traitement de première ligne du SHR. L'idée du TIPS pour traiter le SHR a été proposée suite à l'observation d'une amélioration de la fonction rénale chez les patients ayant bénéficié d'un TIPS pour de l'ascite réfractaire [44]. Toutefois, aucune étude randomisée n'a étudié le rôle du TIPS dans cette indication, et seules des études rétrospectives sont disponibles. Wong et al. ont étudié l'impact d'un TIPS en cas de SHR de type 1 ayant bien répondu à un traitement associant de l'albumine, de midodrine et de l'octréotide avec une diminution de la créatinine à moins de 133 $\mu\text{mol/l}$ pendant au moins trois jours [45]. Cinq des dix patients répondeurs ont bénéficié de la pose d'un TIPS, et quatre d'entre eux ont vu s'améliorer leur fonction rénale, et à un an, le débit de filtration glomérulaire et l'excrétion urinaire de sodium étaient normaux. D'autres études ont montré une amélioration de la fonction rénale après la pose d'un TIPS, notamment en cas de SHR de type 2 associé à de l'ascite réfractaire [46]. Néanmoins, beaucoup de patients ayant un SHR de type 1 ont aussi une insuffisance hépatique sévère pouvant contre-indiquer la pose d'un TIPS. Chez ces patients, seule une TH reste possible même s'il est admis que la mortalité post-TH est plus élevée en cas de SHR [47]. Une étude a montré que le TIPS chez les patients en attente de TH était associé à une meilleure survie [48,49]. Du fait du nombre de données limitées disponibles, aucune recommandation ne peut être faite sur l'utilisation du TIPS chez les patients avec SHR de type 1 ou 2. La TH doit être discutée chez tous les patients ayant un SHR.

Syndrome de Budd-Chiari

Le TIPS est également reconnu comme traitement dans la prise en charge du SBC après échec du traitement médical et des traitements interventionnels comme l'angioplastie ou la thrombolyse [32]. Le TIPS dans cette indication a permis une survie sans TH à un an et cinq ans respectivement de 88 et 78 % chez 124 patients [50]. Dans cette étude, un groupe de patients à haut risque, potentiellement non répondeurs au TIPS et chez qui une TH devrait être envisagée d'emblée, a été identifié, fondé sur le taux de TP et de bilirubine.

TIPS avant chirurgie extrahépatique en cas de cirrhose

Beaucoup de patients cirrhotiques se voient refuser une chirurgie extrahépatique du fait de la présence d'HTP et/ou

d'insuffisance hépatocellulaire [51]. Dans l'étude de Teh et al., les patients ayant une chirurgie extrahépatique majeure avec un score de MELD supérieur à 20 avaient une mortalité à 30 jours de plus de 50 % [52]. Chez les patients présentant une HTP significative sans insuffisance hépatocellulaire significative (MELD < 20), le rôle du TIPS en préopératoire pour diminuer l'HTP, et le risque de complications postopératoire reste encore discuté du fait du faible nombre de séries disponibles. Une étude a rapporté la pose d'un TIPS avant une chirurgie abdominale chez sept patients cirrhotiques avec des antécédents de VO, et seul un patient est décédé d'insuffisance hépatique en postopératoire [53]. Cette étude conclut que le TIPS permettrait de diminuer le risque per- et postopératoire lié à l'HTP. Dans l'étude de Menahem et al., la pose d'un TIPS a permis la réalisation d'une chirurgie colorectale chez huit patients cirrhotiques présentant une HTP sévère, le taux de mortalité était de 75 % et le taux de complications postopératoires majeures de 25 % [54]. À l'inverse, Vinet et al. ont étudié l'impact de la pose d'un TIPS avant chirurgie (colectomie : $n = 10$, antrectomie : $n = 5$, résection de l'intestin grêle : $n = 1$, pancréatectomie : $n = 1$ et néphrectomie : $n = 1$) chez 18 patients cirrhotiques comparés à 17 patients cirrhotiques ayant une chirurgie extrahépatique sans pose de TIPS [55]. Même si le score de Child-Pugh était significativement plus élevé dans le groupe TIPS (7,7 vs 6,2), il n'y avait pas de différence en termes de complications, de durée de séjour et de mortalité à un mois et à un an suggérant que la pose d'un TIPS ne modifiait pas le risque postopératoire de ces patients.

Pour l'instant, la pose d'un TIPS de manière systématique pour diminuer l'HTP avant une chirurgie extrahépatique majeure ne peut être recommandée du fait du faible nombre de données disponibles, même si cela peut être discuté au cas par cas.

Conclusion

Le TIPS permet le contrôle de certaines complications liées à l'HTP en cas de cirrhose. Même si l'incidence des complications et dysfonctions a diminué avec l'utilisation des stents couverts, le risque de complications de type EH, insuffisance hépatocellulaire, OAP et sepsis, reste toujours présent et nécessite une sélection précise des patients pouvant bénéficier de ce traitement. Le recours au TIPS, en cas d'HD secondaire à une rupture de VO, est actuellement validé par la conférence de Baveno VI. Dans ces recommandations, le TIPS n'a pas sa place en prévention primaire des HD. Par contre, il est indiqué en cas d'échec immédiat d'un traitement médical et endoscopique bien conduit (TIPS de sauvetage), en cas de récurrence précoce dans les cinq jours et en prévention secondaire en cas d'HD survenant sur une cirrhose Child-Pugh B et avec

saignement actif au moment de l'endoscopie et chez les patients Child-Pugh C (*early TIPS*). Le TIPS est un traitement possible de l'ascite et de l'hydrothorax réfractaires ainsi qu'un traitement de référence du SBC après échec du traitement médical et vasculaire classique. À l'inverse, le rôle du TIPS dans le traitement du SHR et en préopératoire chez les patients cirrhotiques avec HTP significative reste encore indéterminé. Chez tous les patients pour lesquels un TIPS est envisagé, l'indication d'une TH doit être discutée.

Liens d'intérêts : les auteurs déclarent ne pas avoir de lien d'intérêt.

Références

- Bureau C, Pagan JCG, Layrargues GP, et al (2007) Patency of stents covered with polytetrafluoroethylene in patients treated by transjugular intrahepatic portosystemic shunts: long-term results of a randomized multicentre study. *Liver Int* 27:742–7
- Rössle M (2013) TIPS: 25 years later. *J Hepatol* 59:1081–93
- Bureau C, García-Pagán JC, Ota P, et al (2004) Improved clinical outcome using polytetrafluoroethylene-coated stents for TIPS: results of a randomized study. *Gastroenterology* 126:469–75
- Yang Z, Han G, Wu Q, et al (2010) Patency and clinical outcomes of transjugular intrahepatic portosystemic shunt with polytetrafluoroethylene-covered stents vs bare stents: a meta-analysis. *J Gastroenterol Hepatol* 25:1718–25
- Luca A, Miraglia R, Caruso S, et al (2011) Short- and long-term effects of the transjugular intrahepatic portosystemic shunt on portal vein thrombosis in patients with cirrhosis. *Gut* 60:846–52
- Perarnau JM, Le Gouge A, Nicolas C, et al (2014) Covered vs uncovered stents for transjugular intrahepatic portosystemic shunt: a randomized controlled trial. *J Hepatol* 60:962–8
- Riggio O, Ridola L, Angeloni S, et al (2010) Clinical efficacy of transjugular intrahepatic portosystemic shunt created with covered stents with different diameters: results of a randomized controlled trial. *J Hepatol* 53:267–72
- Xiao T, Chen L, Chen W, et al (2011) Comparison of transjugular intrahepatic portosystemic shunt (TIPS) alone vs TIPS combined with embolotherapy in advanced cirrhosis: a retrospective study. *J Clin Gastroenterol* 45:643–50
- Tesdal IK, Filser T, Weiss C, et al (2005) Transjugular intrahepatic portosystemic shunts: adjunctive embolotherapy of gastroesophageal collateral vessels in the prevention of variceal rebleeding. *Radiology* 236:360–7
- Shi Y, Tian X, Hu J, et al (2014) Efficacy of transjugular intrahepatic portosystemic shunt with adjunctive embolotherapy with cyanoacrylate for esophageal variceal bleeding. *Dig Dis Sci* 59:2325–32
- Chen S, Li X, Wei B, et al (2013) Recurrent variceal bleeding and shunt patency: prospective randomized controlled trial of transjugular intrahepatic portosystemic shunt alone or combined with coronary vein embolization. *Radiology* 268:900–6
- Fidelman N, Kwan SW, LaBerge JM, et al (2012) The transjugular intrahepatic portosystemic shunt: an update. *AJR Am J Roentgenol* 199:746–55
- Bouza E, Muñoz P, Rodríguez C, et al (2004) Endotipitis: an emerging prosthetic-related infection in patients with portal hypertension. *Diagn Microbiol Infect Dis* 49:77–82
- Deibert P, Schwarz S, Olschewski M, et al (1998) Risk factors and prevention of early infection after implantation or revision of transjugular intrahepatic portosystemic shunts: results of a randomized study. *Dig Dis Sci* 43:1708–13
- Gulberg V, Deibert P, Ochs A, et al (1999) Prevention of infectious complications after transjugular intrahepatic portosystemic shunt in cirrhotic patients with a single dose of ceftriaxone. *Hepatogastroenterology* 46:1126–30
- Sutcliffe JA, Briggs JH, Little MW, et al (2015) Antibiotics in interventional radiology. *Clin Radiol* 70:223–34
- Rössle M, Euringer W (2012) Hepatic encephalopathy in patients with transjugular intrahepatic portosystemic shunt (TIPS). *Clin Gastroenterol* 211–20
- Jalan R, Elton RA, Redhead DN, et al (1995) Analysis of prognostic variables in the prediction of mortality, shunt failure, variceal rebleeding and encephalopathy following the transjugular intrahepatic portosystemic stent-shunt for variceal haemorrhage. *J Hepatol* 23:123–8
- Somberg KA, Riegler JL, LaBerge JM, et al (1995) Hepatic encephalopathy after transjugular intrahepatic portosystemic shunts: incidence and risk factors. *Am J Gastroenterol* 90:549–55
- Sanyal AJ, Freedman AM, Shiffman ML, et al (1994) Portosystemic encephalopathy after transjugular intrahepatic portosystemic shunt: results of a prospective controlled study. *Hepatology* 20:46–55
- Malinchoc M, Kamath PS, Gordon FD, et al (2000) A model to predict poor survival in patients undergoing transjugular intrahepatic portosystemic shunts. *Hepatology* 31:864–71
- Bureau C, Métivier S, D'Amico M, et al (2011) Serum bilirubin and platelet count: a simple predictive model for survival in patients with refractory ascites treated by TIPS. *J Hepatol* 54:901–7
- Rabie RN, Cazzaniga M, Salerno F, et al (2009) The use of E/A ratio as a predictor of outcome in cirrhotic patients treated with transjugular intrahepatic portosystemic shunt. *Am J Gastroenterol* 104:2458–66
- Cazzaniga M, Salerno F, Pagnozzi G, et al (2007) Diastolic dysfunction is associated with poor survival in patients with cirrhosis with transjugular intrahepatic portosystemic shunt. *Gut* 56:869–75
- Albillos A, Bañares R, González M, et al (2005) A meta-analysis of transjugular intrahepatic portosystemic shunt vs paracentesis for refractory ascites. *J Hepatol* 43:990–6
- García-Pagán JC, Caca K, Bureau C, et al (2010) Early use of TIPS in patients with cirrhosis and variceal bleeding. *N Engl J Med* 362:2370–9
- Salerno F, Cammà C, Enea M, et al (2007) Transjugular intrahepatic portosystemic shunt for refractory ascites: a meta-analysis of individual patient data. *Gastroenterology* 133:825–34
- Moitinho E, Escorsell A, Bandi JC, et al (1999) Prognostic value of early measurements of portal pressure in acute variceal bleeding. *Gastroenterology* 117:626–31
- Bañares R, Casado M, Rodríguez-Láiz JM, et al (1998) Urgent transjugular intrahepatic portosystemic shunt for control of acute variceal bleeding. *Am J Gastroenterol* 93:75–9
- Chau TN, Patch D, Chan YW, et al (1998) « Salvage » transjugular intrahepatic portosystemic shunts: gastric fundal compared with esophageal variceal bleeding. *Gastroenterology* 114:981–7
- Azoulay D, Castaing D, Majno P, et al (2001) Salvage transjugular intrahepatic portosystemic shunt for uncontrolled variceal bleeding in patients with decompensated cirrhosis. *J Hepatol* 35:590–7
- De Franchis R (2015) Expanding consensus in portal hypertension: report of the Baveno VI Consensus Workshop: stratifying risk and individualizing care for portal hypertension. *J Hepatol* 63:743–52
- Holster IL, Tjwa ETTL, Moelker A, et al (2016) Covered transjugular intrahepatic portosystemic shunt vs endoscopic therapy + β -blocker for prevention of variceal rebleeding. *Hepatology* 63:581–9
- Sauerbruch T, Mengel M, Dollinger M, et al (2015) Prevention of rebleeding from esophageal varices in patients with cirrhosis

- receiving small-diameter stents vs hemodynamically controlled medical therapy. *Gastroenterology* 149:660–8
35. Monescillo A, Martínez-Lagares F, Ruiz-del-Arbol L, et al (2004) Influence of portal hypertension and its early decompression by TIPS placement on the outcome of variceal bleeding. *Hepatology* 40:793–801
 36. Barange K, Péron JM, Imani K, et al (1999) Transjugular intrahepatic portosystemic shunt in the treatment of refractory bleeding from ruptured gastric varices. *Hepatology* 30:1139–43
 37. Mahadeva S, Bellamy MC, Kessel D, et al (2003) Cost-effectiveness of N-butyl-2-cyanoacrylate (histoacryl) glue injections vs transjugular intrahepatic portosystemic shunt in the management of acute gastric variceal bleeding. *Am J Gastroenterol* 98:2688–93
 38. Lo GH (2014) Controlled trial of TIPS vs cyanoacrylate glue for gastric variceal bleeding. *Gastrointest Endosc* 79:182
 39. Mezawa S, Homma H, Ohta H, et al (2001) Effect of transjugular intrahepatic portosystemic shunt formation on portal hypertensive gastropathy and gastric circulation. *Am J Gastroenterol* 96:1155–9
 40. Spahr L, Villeneuve JP, Dufresne MP, et al (1999) Gastric antral vascular ectasia in cirrhotic patients: absence of relation with portal hypertension. *Gut* 44:739–42
 41. Rössle M, Gerbes AL (2010) TIPS for the treatment of refractory ascites, hepatorenal syndrome and hepatic hydrothorax: a critical update. *Gut* 59:988–1000
 42. Dhanasekaran R, West JK, Gonzales PC, et al (2010) Transjugular intrahepatic portosystemic shunt for symptomatic refractory hepatic hydrothorax in patients with cirrhosis. *Am J Gastroenterol* 105:635–41
 43. Siegerstetter V, Deibert P, Ochs A, et al (2001) Treatment of refractory hepatic hydrothorax with transjugular intrahepatic portosystemic shunt: long-term results in 40 patients. *Eur J Gastroenterol Hepatol* 13:529–34
 44. Michl P, Gülberg V, Bilzer M, et al (2000) Transjugular intrahepatic portosystemic shunt for cirrhosis and ascites: effects in patients with organic or functional renal failure. *Scand J Gastroenterol* 35:654–8
 45. Wong F, Pantea L, Sniderman K (2004) Midodrine, octreotide, albumin, and TIPS in selected patients with cirrhosis and type 1 hepatorenal syndrome. *Hepatology* 40:55–64
 46. Breising KA, Textor J, Perz J, et al (2000) Long-term outcome after transjugular intrahepatic portosystemic stent-shunt in non-transplant cirrhotics with hepatorenal syndrome: a phase II study. *Gut* 47:288–95
 47. Nair S, Verma S, Thuluvath PJ (2002) Pretransplant renal function predicts survival in patients undergoing orthotopic liver transplantation. *Hepatology* 35:1179–85
 48. Guerrini GP, Pleguezuelo M, Maimone S, et al (2009) Impact of tips preliver transplantation for the outcome posttransplantation. *Am J Transplant* 9:192–200
 49. Testino G, Leone S, Ferro C, et al (2012) Severe acute alcoholic hepatitis and hepatorenal syndrome: role of transjugular intrahepatic portosystemic stent shunt. *J Med Life* 5:203–5
 50. García-Pagán JC, Heydtmann M, Raffa S, et al (2008) TIPS for Budd-Chiari syndrome: long-term results and prognostic factors in 124 patients. *Gastroenterology* 135:808–15
 51. Bhangui P, Laurent A, Amathieu R, et al (2012) Assessment of risk for non-hepatic surgery in cirrhotic patients. *J Hepatol* 57:874–84
 52. Teh SH, Nagorney DM, Stevens SR, et al (2007) Risk factors for mortality after surgery in patients with cirrhosis. *Gastroenterology* 132:1261–9
 53. Azoulay D, Buabse F, Damiano I, et al (2001) Neoadjuvant transjugular intrahepatic portosystemic shunt: a solution for extrahepatic abdominal operation in cirrhotic patients with severe portal hypertension. *J Am Coll Surg* 193:46–51
 54. Menahem B, Lubrano J, Desjouis A, et al (2015) Transjugular intrahepatic portosystemic shunt placement increases feasibility of colorectal surgery in cirrhotic patients with severe portal hypertension. *Dig Liv Dis* 47:81–4
 55. Vinet E, Perreault P, Bouchard L, et al (2006) Transjugular intrahepatic portosystemic shunt before abdominal surgery in cirrhotic patients: a retrospective, comparative study. *Can J Gastroenterol* 20:401–4